FUTURITY Medicine

**Цитируемая статья:** Анжела Р., Байг Ш. Дополнительное использование биоактивного цитрата железа (Synthesit®) для смягчения миелосупрессии и гепатотоксичности, вызванных химиотерапией, при запущенном плоскоклеточном раке языка: клинический случай. *Futur Med* (Интернет). 2025;4(4): 11-17. Доступно по адресу: https://doi.org/10.57125/FEM.2025. 12.30.02

# Дополнительное использование биоактивного цитрата железа (Synthesit®) для смягчения миелосупрессии и гепатотоксичности при запущенном плоскоклеточном раке языка: клинический случай

*Руснак Анжела [1], Шахбаз Байг [2*]*

*[1] Мультидисциплинарная клиника, подразделение ALFA Diagnostic, Молдова*

*[2] Независимый медицинский колледж, Фейсалабад, Пенджаб, Пакистан*

**Аннотация**

**Введение:** Рак языка с метастазами в регионарные лимфатические узлы часто требует агрессивных химиотерапевтических схем, которые могут привести к тяжелой гематологической токсичности и перерывам в лечении. Поддерживающие терапии, включая Synthesit®, биоактивную добавку на основе железа, могут помочь поддерживать переносимость лечения.

**Презентация случая:** Этот клинический случай описывает 47-летнего пациента с раком корня языка III стадии, получающего химиотерапию CF (цисплатин + 5-фторурацил). После первого цикла у пациента развилась глубокая анемия, лейкопения, тромбоцитопения и гепатотоксичность, что потребовало приостановки лечения. Была начата поддерживающая терапия с использованием Synthesit®, Sorbifer и гепатопротекторов. В течение двух недель гематологические и печеночные параметры улучшились достаточно, чтобы возобновить химиотерапию. Целью было оценить Synthesit® как дополнительное средство, сосредоточив внимание на гематопоэтическом восстановлении, гепатопротекции и переносимости химиотерапии и радиотерапии. Использовался дизайн единственного клинического случая с использованием электронных медицинских записей, журналов химиотерапии, результа-тов лабораторных тестов и изображений. Отслеживались гемологические и печеночные биомаркеры в течение химиотерапии CF, приема Synthesit®, лечения паклитакселом и последующей радиотерапии. После первого цикла CF развилась серьезная миелосупрессия (гемоглобин 65 г/дЛ, лейкоциты $3,5\times10^3$/мкл, тромбоциты $120\times10^3$/мкл) вместе с гепатотоксичностью (ALT 50 ед/л, AST 76 ед/л). После двух недель приема Synthesit®, Sorbifer и гепатопротекторов гемологические показатели восстановились до >90% от исходного уровня, а ферменты печени почти нормализовались. Химиотерапия была возобновлена, и было проведено еще четыре цикла CF без рецидива токсичности 3-4 степени. Гемоглобин увеличился с 10,5 до 13,1 г/дл, количество эритроцитов и гематокрит улучшились, а тромбоциты стабилизировались. Во время приема паклитаксела в сочетании с препаратом Synthesit® показатели крови оставались стабильными после завершения лучевой терапии в дозе 42 Гр. Последующее МРТ подтвердило стабильность заболевания.

**Заключение:** Данный случай предполагает, что Synthesit®, в сочетании с гепатопротекторной терапией и добавками железа, может способствовать восстановлению кроветворения и облегчению продолжения лечения рака.

**Ключевые слова:**
Synthesit®; миелосупрессия; рак языка; гепатотоксичность; химиотерапия

**Получено:** 6 сентября 2025 г.
**Пересмотрено:** 17 сентября 2025 г.
**Принято:** 19 ноября 2025 г.
**Опубликовано:** 30 декабря 2025 г.

* **КОНТАКТЫ:** talha_shahbaz557@yahoo.com
**DOI:** https://doi.org/10.57125/FEM.2025.12.30.02



©Авторское право 2025 принадлежит автору(ам). Эта работа лицензирована по международной лицензии Creative Commons Attribution 4.0.

## Вступление

Рак языка, злокачественное новообразование полости рта, является агрессивным новообразованием, которое часто диагностируется на поздних стадиях из-за коварных ранних клинических проявлений. Основание языка, анатомически расположенное рядом со многими участками лимфодренажа, имеет высокую склонность к раннему метастазированию в регионарные лимфатические узлы. Заболевание III стадии традиционно относится к распространению опухоли за пределы основания языка, сопровождающемуся метастазами в регионарные лимфатические узлы, что требует проведения мультимодальных терапевтических схем, включающих хирургическое вмешательство, лучевую терапию и системную химиотерапию [1]. Системная химиотерапия плоскоклеточного рака головы и шеи, включая рак языка, традиционно основана на комбинациях, содержащих цисплатин, таких как схема цисплатин-5-фторурацил. Эти препараты оказывают синергетическое действие на злокачественные клетки, вероятно, за счет ингибирования репликации ДНК и индукции апоптоза [2].

Тем не менее, цитотоксическое действие этих препаратов не является избирательным между быстро пролиферирующими нормальными мезенхимальными клетками костного мозга, кишечным эпителием и волосяными фолликулами. Однако химиотерапия связана с серьезными токсическими эффектами, наиболее важным из которых является миелосупрессия, которая проявляется анемией, лейкопенией и тромбоцитопенией. Эта миелосупрессия может ослабить иммунную систему, ухудшить насыщение тканей кислородом, увеличить риск геморрагии и, что наиболее важно, потребовать отсрочки терапии или снижения доз в схемах, которые потенциально обладают лечебной эффективностью [3].

Гепатотоксичность, связанная с химиотерапией, является одним из основных клинических осложнений, помимо гематологической токсичности. Цисплатин и 5-фторурацил могут вызывать гепатоцеллюлярные повреждения, о чем свидетельствует повышение уровня трансаминаз в сыворотке крови [4]. Эта гепатотоксичность может усиливать утомляемость, нарушать метаболизм лекарств и снижать переносимость дальнейших циклов химиотерапии. Лечение токсичности, вызванной химиотерапией, обычно ограничивается поддерживающей терапией, такой как переливание крови, лечение гемопоэтическими факторами роста, добавками железа, гепатопротекторами и оптимизацией питания. Однако не все пациенты удовлетворительно реагируют на эти меры, и некоторых, возможно, придется отучать от терапии, что ограничивает общий прогноз [5].

В последние годы наблюдается растущий интерес к дополнительным пищевым добавкам, которые могут способствовать гематологическому восстановлению и снижать токсичность, вызванную химиотерапией [6]. Одним из таких продуктов является Synthesit®, биодоступная добавка на основе железа, изготовленная по запатентованной технологии, которая повышает ее биодоступность. В первоначальных сообщениях предполагалось, что Synthesit® может стимулировать кроветворение и усиливать транспорт кислорода за счет увеличения выработки красных кровяных телец и концентрации гемоглобина [7]. Поскольку миелосупрессия и гепатотоксичность являются наиболее распространенными побочными реакциями у пациентов с раком языка, получающих цисплатин в сочетании с 5-ФУ, определение методов повышения переносимости лечения имеет большое значение. Возможности традиционного вспомогательного лечения ограничены, что подчеркивает необходимость в новых адъювантах, таких как Synthesit®. Synthesit® может восполнить этот пробел в терапии, стимулируя восстановление кроветворения и потенциально обеспечивая защиту печени. Оценка гематологических и печеночных показателей обеспечивает клинически значимый подход, тем самым поддерживая интегративные онкологические цели, такие как устойчивость пациента, качество жизни и приверженность лечению.

## Презентация клинического случая

### *Фон*

Пациенту Л., 47-летнему, в апреле 2024 года был поставлен диагноз: рак корня языка III стадии, распространяющийся в ротовую полость, с метастазами в регионарные лимфатические узлы. Первоначальное лечение началось с двух запланированных курсов химиотерапии муковисцидозом (цисплатин + 5-фторурацил). После первого цикла у пациентки развились сильная тошнота, анорексия, слабость и выраженная гематологическая токсичность: гемоглобин 65 г/дл, эритроциты 3,8 × $10^6$/мл, лейкоциты 3,5 × $10^3$/мл, тромбоциты 120 × $10^3$/мл, АЛТ 50 ед/л, АСТ 76 ед/л. Из-за клинического ухудшения химиотерапия была приостановлена. Была начата поддерживающая терапия, включающая Synthesit® (биологически активная добавка железа), Sorbifer и гепатопротекторы.

В течение двух недель симптомы интоксикации прошли, а показатели крови улучшились настолько, что можно было возобновить химиотерапию муковисцидозом. Пациентка прошла еще три курса лечения муковисцидозом в сочетании с препаратом Synthesit® без существенной токсичности. Затем режим лечения был изменен на дозированный прием паклитаксела с одновременным применением препарата Synthesit® и силимарина, что привело к стабилизации гематологических показателей. Затем пациенту была проведена лучевая терапия в течение 42 лет без каких-либо осложнений. При последнем наблюдении результаты визуализационных исследований свидетельствовали о стабильности заболевания, и пациент сохранял хорошее функциональное состояние.



©Авторское право 2025 принадлежит автору(ам). Эта работа лицензирована по международной лицензии Creative Commons Attribution 4.0.

### *Проблема исследования*

Химиотерапия при запущенном плоскоклеточном раке языка часто приводит к тяжелой миелосупрессии и гепатотоксичности, что приводит к задержкам в лечении и ухудшению терапевтических результатов. Несмотря на доступную поддерживающую терапию, многим пациентам не удается добиться адекватного восстановления показателей гематологии или печени. Имеются ограниченные данные о том, могут ли дополнительные биологически активные добавки железа, такие как Synthesit®, повышать переносимость химиотерапии. В данном клиническом случае рассматривается необходимость в стратегиях поддержки, обеспечивающих непрерывность лечения в условиях высокой токсичности.

### *Цели*

Описать клиническое течение лечения пациента с распространенным раком корня языка, получавшего препарат Synthesit® во время химиотерапии, оценить его влияние на восстановление кроветворения и гепатопротекцию, а также оценить его роль в повышении переносимости химиотерапии и лучевой терапии, что послужит основой для будущих исследований по нутритивной поддержке в онкологии.

## Результаты

Из таблицы 1 видно, что после первого курса химиотерапии у пациента развилась выраженная миелосупрессия со снижением уровня гемоглобина, эритроцитов, лейкоцитов и тромбоцитов. Однако в течение двух недель после выздоровления гематологические показатели значительно улучшились, достигнув более 90% от исходных значений. Печеночные ферменты временно повысились, особенно АСТ, но в процессе выздоровления вернулись к почти нормальному уровню, что указывает на обратимый характер гепатотоксичности. После двух недель приема назначенных поддерживающих препаратов общее состояние пациента улучшилось, симптомы интоксикации исчезли, показатели крови нормализовались, что позволило продолжить лечение цитостатиками.

**Таблица 1. Гематологические и гепатотоксические маркеры на исходном уровне, после первой химиотерапии и после двухнедельного восстановления.**

| Маркер | Нормальный диапазон | Основание | После 1 курса химиотерапии | После 2 недель восстановления |
|---|---|---|---|---|
| Гемоглобин (г/дл) | 120-160 | 120 | 65 | 110 |
| Эритроциты (x$10^6$ /мл) | 3.9-5.4 | 4.5 | 3.8 | 4.4 |
| Лейкоциты (x$10^3$ /мл) | 4.0-10.0 | 6.0 | 3.5 | 5.8 |
| Тромбоциты (x$10^3$ /мл) | 150-400 | 250 | 120 | 230 |
| АЛТ (ед/л) | <40 | 35 | 50 | 38 |
| АСТ (ед/л) | <40 | 35 | 76 | 40 |

Из таблицы 2 видно, что пациентка прошла четыре дополнительных курса химиотерапии, продолжая принимать Synthesit®, Sorbifer и гепатопротекторы. Последовательные анализы крови показали постепенное восстановление показателей эритроцитов, при этом уровень гемоглобина повысился с 10,5 г/дл на втором курсе до 13,1 г/дл на пятом курсе. Показатели гематокрита и эритроцитов показали параллельное улучшение, что свидетельствует об эффективном восстановлении кроветворения. MCV, MCH и MCHC оставались в пределах допустимых диапазонов, при этом значения RDW отражали временную изменчивость во время лечения, но стабилизировались к концу периода лечения.

**Таблица 2. Показатели эритроцитов во время последующих курсов химиотерапии с применением поддерживающих препаратов**

| Параметр | 2-й | 3-й | 4-й | 5-й |
|---|---|---|---|---|
| Гемоглобин (HGB, г/дл) | 10.5 | 11.7 | 12.1 | 13.1 |
| Гематокрит (HCT, %) | 31.4 | 34.8 | 36.0 | 39.8 |
| Эритроциты (RBC, ×$10^6$/мкл) | 3.28 | 3.75 | 3.80 | 4.38 |
| Средний объем эритроцитов (MCV, fL) | 95.7 | 92.8 | 94.7 | 90.9 |
| Средний уровень гемоглобина в крови (MCH, pg) | 32 | 31.2 | 31.8 | 29.9 |
| Среднее содержание гемоглобина в крови (MCHC, г/дл) | 33.4 | 33.6 | 33.6 | 32.9 |
| Ширина распределения эритроцитов-SD (RDW-SD, fL) | 47.8 | 49.0 | 59.9 | 50.1 |
| Ширина распределения эритроцитов-CV (RDW-CV, %) | 14.5 | 14.6 | 17.8 | 15.1 |

Из таблицы 3 видно, что на протяжении 2-5-го курсов химиотерапии количество лейкоцитов колебалось, но в целом оставалось в пределах допустимых значений, достигнув максимума в 14,94×$10^3$/мкл на 4-м курсе, после чего нормализовалось. Уровни нейтрофилов и лимфоцитов варьировали, отражая связанную с лечением иммунную модуляцию, в то время как моноциты, эозинофилы и базофилы оставались стабильными. После 2-го курса количество



©Авторское право 2025 принадлежит автору(ам). Эта работа лицензирована по международной лицензии Creative Commons Attribution 4.0

тромбоцитов первоначально увеличилось до 630×10³/мкл, но впоследствии стабилизировалось в пределах физиологических значений. Показатели PDW и MPV свидетельствуют о динамичной, но сбалансированной активности тромбоцитов на протяжении всего лечения. На рисунке 1 графически представлены эти тенденции, иллюстрирующие восстановление гематологических и печеночных показателей после химиотерапии и поддерживающего лечения.

**Таблица 3. Показатели лейкоцитов и тромбоцитов во время последующих курсов химиотерапии с поддерживающей**

| Параметр | 2-й | 3-й | 4-й | 5-й |
|---|---|---|---|---|
| Лейкоциты (WBC, ×10³/мкл) | 13.45 | 8.10 | 14.94 | 9.49 |
| Нейтрофилы (×10³/мкл) | 7.47 | 3.55 | 4.53 | 4.98 |
| Лимфоциты (×10³/мкл) | 4.06 | 3.81 | 7.99 | 3.18 |
| Моноциты (×10³/мкл) | 1.84 | 0.43 | 2.28 | 0.95 |
| Эозинофилы (×10³/мкл) | 0.05 | 0.25 | 0.10 | 0.30 |
| Базофилы (×10³/мкл) | 0.03 | 0.06 | 0.04 | 0.08 |
| Тромбоциты (PLT, ×10³/мкл) | 630.0 | 205.0 | 358.0 | 356.0 |
| Ширина распределения тромбоцитов (PDW, fL) | 7.9 | 11.2 | 8.6 | 8.5 |
| Средний объем тромбоцитов (MPV, fL) | 8.6 | 10.5 | 8.6 | 9.0 |

На рисунке 1 представлена наглядная информация о восстановлении показателей гематологии и печени во время химиотерапии на фоне поддерживающей терапии. На графике «A» показаны изменения гемоглобина, лейкоцитов и тромбоцитов с течением времени, что свидетельствует о миелосупрессии, вызванной первым циклом химиотерапии, и восстановлении в течение двух недель. График «B» отслеживает постепенное восстановление показателей эритроцитов на протяжении последующих циклов химиотерапии со значительным улучшением показателей гемоглобина, гематокрита и количества эритроцитов. На графике «C» показаны колебания в группах лейкоцитов и тромбоцитов, при этом количество лейкоцитов достигает максимума в четвертом цикле, а затем стабилизируется, а количество тромбоцитов сначала резко возрастает, а затем стабилизируется в последующих циклах.

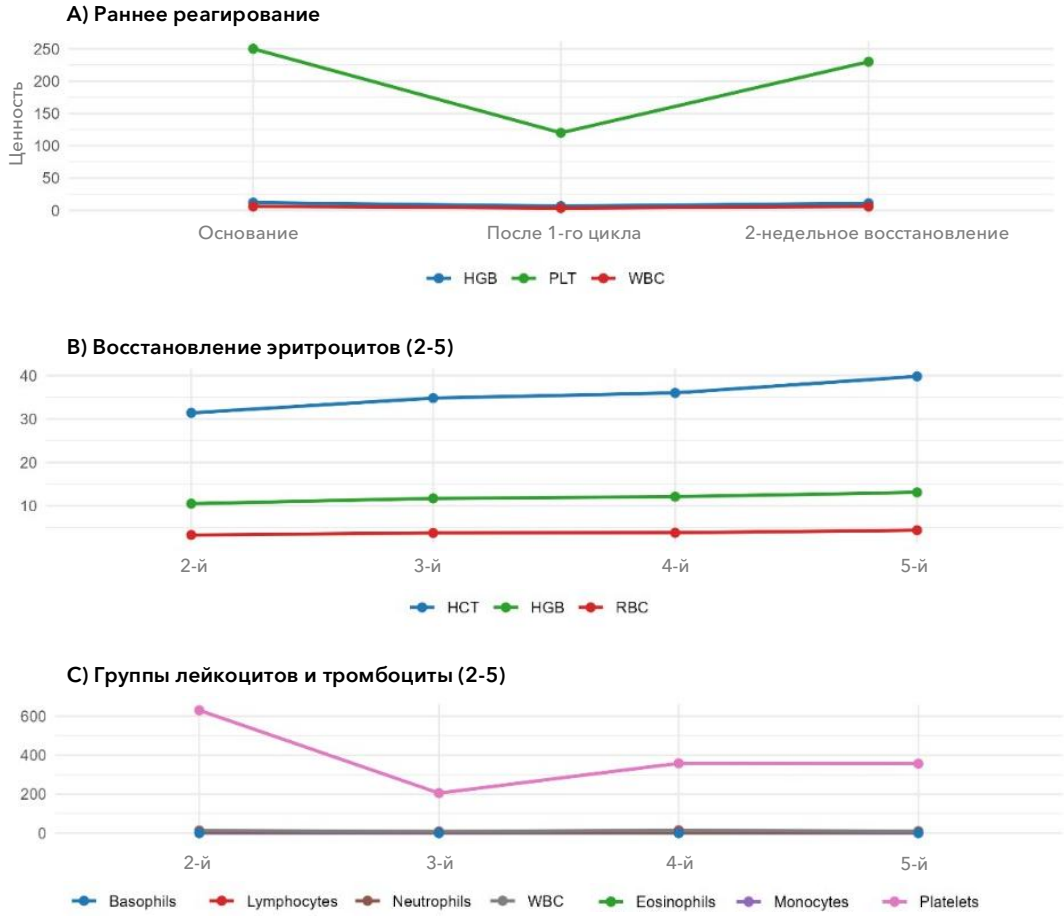


**Рисунок 1. Тенденции к восстановлению гематологии и печени во время химиотерапии с применением поддерживающих препаратов**



©Авторское право 2025 принадлежит автору(ам). Эта работа лицензирована по международной лицензии Creative Commons Attribution 4.0

## Обсуждение

В данном отчете о клиническом случае показано, как дополнительное применение препарата Synthesit® в рамках схемы, которая также включала традиционные препараты железа и гепатопротекторы, было связано с восстановлением после миелосупрессии, вызванной химиотерапией, и транзиторной гепатотоксичности, а также с последующей стабилизацией гематологических показателей на протяжении нескольких циклов химиотерапии, что позволило непрерывно продолжать интенсивное лечение рака. Хотя причинно-следственная связь не может быть установлена в отдельном случае, прогрессирующая нормализация уровня гемоглобина (с 65 г/дл после первого цикла до 13,1 г/дл к пятому циклу), стабильные показатели эритроцитов и восстановление количества лейкоцитов и тромбоцитов свидетельствуют о клинически значимой связи, что согласуется с более широкими доказательствами, подтверждающими терапевтический эффект. значение добавок железа и гепатопротекции в онкологии, а также иллюстрирует остающиеся пробелы. Анемия, особенно вызванная химиотерапией, чрезвычайно распространена среди онкологических больных, причем распространенность составляет от 30% до 90 % в зависимости от популяции и сроков обследования [8]. CIA часто возникает в результате сложного взаимодействия факторов, включая дефицит питательных веществ, кровопотерю, угнетение костного мозга, связывание железа, опосредованное воспалением, и нарушение регуляции эритропоэза, вызванное цитокинами [9].

В предыдущих клинических исследованиях сообщалось об аналогичных благоприятных эффектах применения препарата Synthesit® у пациентов с раком поджелудочной железы, у которых нормализовалось количество нейтрофилов и улучшилось качество жизни после трех циклов приема препарата Synthesit® [10]. Оказалось, что при раке маточных труб прием цитрата железа влияет на анемию, колебания уровня тромбоцитов и иммунные маркеры, облегчая невропатию, вызванную химиотерапией [11]. Кроме того, цитрат железа Synthesit® улучшил пространственную память и эффективность обучения у мышей линии SHK, что свидетельствует о системных преимуществах, выходящих за рамки гематологических эффектов [12]. Даже у пациентов с дислипидемией Synthesit® продемонстрировал начальный эффект снижения уровня холестерина, подчеркивая потенциальные метаболические преимущества [13].

Препараты железа, особенно препараты железа для внутривенного введения, изучались как ключевой компонент лечения CIA. Исследования, в которых сочетались препараты, стимулирующие эритропоэз, с добавками железа, продемонстрировали улучшение гематологических показателей и снижение потребности в переливании крови по сравнению с применением только ESA [14]. Кокрановский обзор восьми рандомизированных контролируемых исследований (в которых приняли участие 2087 человек) показал, что добавление железа к ESA повышает уровень гемоглобина и сокращает количество переливаний, не вызывая серьезных побочных эффектов. Альтернативные подходы, использующие внутривенное введение железа без ESA, также оказались многообещающими. В одном исследовании гинекологических онкологических больных, получавших терапию на основе платины, наблюдалось значительное снижение потребности в переливании крови при внутривенном введении железа (сахарозы железа) [15].

Более того, перспективные данные по метастатическим солидным опухолям показали, что функциональный дефицит железа, часто вызывающий CIA, распространен и часто требует коррекции внутривенным введением железа [16]. В данном случае вместе с Sorbifer назначался Synthesit®, пероральная добавка железа с высокой биодоступностью. Несмотря на отсутствие внутривенного введения железа, заметное повышение уровня гемоглобина (92% от исходного уровня в течение двух недель и постепенная нормализация в течение последующих циклов) и параллельное улучшение показателей гематокрита и эритроцитов указывают на потенциальную эффективность в коррекции функционального дефицита железа, способствуя тем самым выздоровлению. Превосходит ли Synthesit® обычные пероральные соли железа по переносимости, всасыванию или стимуляции кроветворения, остается неизвестным, но его эффективность в данном случае требует дальнейшего изучения.

Химиотерапия может вызвать повреждение гепатоцеллюлярной системы и повышение уровня аминотрансфераз, особенно при применении таких препаратов, как цисплатин и 5-фторурацил. Мониторинг функции печени во время терапии имеет решающее значение [17]. Для смягчения этого повреждения были использованы различные гепатопротекторные средства, включая глутатион, изоглицирризинат магния и полиенфосфатидилхолин. Ретроспективное когортное исследование с участием 98 онкологических больных, получавших химиотерапию, показало, что глутатион и mGIG значительно снижали уровни АЛТ и АСТ, в то время как PPC не оказывал существенного влияния [18]. Кроме того, фармакологическое вмешательство у китайских пациентов с медикаментозным повреждением печени во время химиотерапии показало, что сочетание PPC с бициклолом значительно снижает уровень трансаминаз по сравнению с применением только PPC [19]. Несмотря на эти многообещающие наблюдения, недавний ретроспективный анализ профилактического применения гепатопротекторов у больных раком шейки матки показал, что такие препараты не снижают риск повреждения печени и даже могут быть связаны с повышенным уровнем маркеров печеночного стресса [20]. Это подчеркивает, что клиническая эффективность профилактической гепатопротекции остается неопределенной и зависит от контекста, потенциально варьируясь в зависимости от применяемого препарата, сроков и популяции пациентов.

В этом случае гепатотоксичность пациента уменьшилась наряду с гематологическим восстановлением после начала приема Synthesit®, Sorbifer и гепатопротекторов, при этом уровень АЛТ вернулся почти к норме, а АСТ стабилизировался немного выше нормы после первоначального повышения, что позволило возобновить химиотерапию. Хотя мы не можем



©Авторское право 2025 принадлежит автору(ам). Эта работа лицензирована по международной лицензии Creative Commons Attribution 4.0

выделить влияние гепатопротекторных препаратов, нормализация активности печеночных ферментов наряду с улучшением показателей крови свидетельствует о синергетическом эффекте комбинированной стратегии поддержки. Расхождение в литературе между подтверждающими результатами и недавними негативными сообщениями указывает на необходимость проведения хорошо спланированных проспективных исследований для оценки гепатопротекторов во время химиотерапии [21].

## Выводы и следствия

Этот клинический случай демонстрирует, что дополнительное применение препарата Synthesit® в сочетании с традиционными добавками железа и гепатопротекторными средствами может способствовать гематологическому восстановлению и смягчать вызванную химиотерапией гепатотоксичность при запущенном плоскоклеточном раке языка. После тяжелой миелосупрессии после первого курса химиотерапии при муковисцидозе прием препарата Synthesit® позволил восстановить уровень гемоглобина, эритроцитов, лейкоцитарно-резонансной томографии и количество тромбоцитов почти до исходного уровня в течение двух недель, что позволило продолжить полнодозную химиотерапию и последующую лучевую терапию без существенных перерывов. Печеночные ферменты также нормализовались, что свидетельствует о потенциальном гепатопротекторном эффекте. Хотя это единичное наблюдение не позволяет установить причинно-следственную связь, оно подчеркивает клиническую ценность включения биологически активных добавок железа в протоколы поддерживающей терапии онкологических пациентов. Эти результаты требуют дальнейшего изучения в рамках контролируемых испытаний для определения воспроизводимости, оптимальной дозировки и сравнительных преимуществ препарата Synthesit® по сравнению с традиционной терапией железом. Клиницисты могут рассмотреть возможность регулярного мониторинга уровня железа и приема добавок для повышения переносимости лечения, улучшения гематологической устойчивости и потенциальной оптимизации результатов лечения пациентов с раком головы и шеи.

### *Влияние*

Этот случай подчеркивает потенциал препарата Synthesit® в качестве дополнительной терапии для снижения миелосупрессии и гепатотоксичности, вызванных химиотерапией, что позволяет проводить непрерывное лечение запущенного рака языка. Поддерживая гематологическое восстановление и стабилизируя функцию печени, Synthesit® может улучшить приверженность пациентов к интенсивным режимам химиотерапии и лучевой терапии. Полученные данные свидетельствуют о многообещающей роли биологически активных добавок железа в улучшении поддерживающей онкологической помощи, подчеркивая необходимость дальнейших перспективных исследований для оценки их более широкого применения и влияния на результаты лечения и качество жизни пациентов.

## 1 - Объявления

### *1-1 – Вклад автора*

Концептуализация, R.A. и S.B.; методология, R.A.; программное обеспечение, R.A.; проверка, R.A., S.B.; формальный анализ, R.A.; исследование, R.A.; ресурсы, R.A.; обработка данных, R.A.; написание -подготовка оригинального проекта, R.A.; письменный обзор и редактирование, S.B.; визуализация, R.A.; авторский надзор, S.B.; управление проектом, S.B.; привлечение финансирования, S.B. Все авторы прочитали опубликованную версию рукописи и согласились с ней.

### *1-2 – Заявление о доступности данных*

Данные доступны по запросу из-за ограничений (например, по соображениям конфиденциальности или этики). Данные, представленные в этом исследовании, можно получить у соответствующего автора по запросу. Данные недоступны для общественности по [укажите причину здесь].

### *1-3 – Финансирование*

Никто.

### *1-4 – Благодарности*

Авторы выражают благодарность персоналу онкологического центра за клиническую поддержку и уход за пациентом, а также пациенту за согласие предоставить медицинские данные для этого клинического случая.

### *1-5 – Конфликты интересов*

Конфликта интересов нет.



©Авторское право 2025 принадлежит автору(ам). Эта работа лицензирована по международной лицензии Creative Commons Attribution 4.0

## 2 - Список литературы


[1] Gonzalez M, March AR. Tongue Cancer. Treasure Island (FL): StatPearls Publishing; 2023.

[2] Ragab AE, Al-Ashmawy GM, Afify SRE, El-Feky OA, Ibrahim AO. Synergistic anticancer effects of cisplatin and phenolic aglycones of the aerial part of Rumex dentatus L. in tongue squamous cell carcinoma: insights from network pharmacology and biological verification. BMC Complement Med Ther 2025;25:1–28. https://doi.org/10.1186/s12906-024-04718-5.

[3] Wadhawan R, Datta A, Gogula S, Krishnan A, Yadav DK, Choudhary T. Challenges in chemotherapy for head and neck cancer: A review. Bioinformation 2025;21:121. https://doi.org/10.6026/973206300210121.

[4] Abd Rashid N, Abd Halim SAS, Teoh SL, Budin SB, Hussan F, Adib Ridzuan NR, et al. The role of natural antioxidants in cisplatin-induced hepatotoxicity. Biomedicine & Pharmacotherapy 2021;144:112328. https://doi.org/10.1016/J.BIOPHA.2021.112328.

[5] Link H. Hematopoietic Growth Factors in the Management of Anaemia and Febrile Neutropenia. Breast Care 2019;14:93. https://doi.org/10.1159/000497408.

[6] Talib WH, Ahmed Jum'AH DA, Attallah ZS, Jallad MS, Al Kury LT, Hadi RW, et al. Role of vitamins A, C, D, E in cancer prevention and therapy: therapeutic potentials and mechanisms of action. Front Nutr 2024;10:1281879. https://doi.org/10.3389/FNUT.2023.1281879.

[7] Kusnir P, Bulgin D, Baig S. Iron citrate Synthesit: Impact on blood parameters in non-iron deficient models. Edelweiss Applied Science and Technology 2024;8:2331–47. https://doi.org/10.55214/25768484.V8I4.1602.

[8] Abdel-Razeq H, Hashem H. Recent update in the pathogenesis and treatment of chemotherapy and cancer induced anemia. Crit Rev Oncol Hematol 2020;145:102837. https://doi.org/10.1016/J.CRITREVONC.2019.102837.

[9] Aapro M, Beguin Y, Bokemeyer C, Dicato M, Gascón P, Glaspy J, et al. Management of anaemia and iron deficiency in patients with cancer: ESMO Clinical Practice Guidelines†. Annals of Oncology 2018;29:iv96–110. https://doi.org/10.1093/ANNONC/MDX758.

[10] Kusnir P. Iron Citrate (Synthesit) Supplementation During Pancreas Cancer Showed Surprising Results – Case Study. Acta Medica Martiniana 2023;23:107–16. https://doi.org/10.2478/ACM-2023-0014.

[11] Kusnir P, Baig S. The Neuropathy as an Adverse Effect of Chemotherapy Diminished After Administration of Dietary Supplement with Iron Citrate - Case Study. Futurity Medicine 2024;3 https://doi.org/10.57125/FEM.2024.09.30.06

[12] Dombaanai B, Karabanov R, Baig S. The Effect Of Iron Citrate Synthesit On Cognitive Functions In Mice. South East Eur J Public Health 2025:104–11. https://doi.org/10.70135/SEEJPH.VI.6663.

[13] Kusnir P, Baig S. Effect of the Synthesit Dietary Supplement on Serum Cholesterol Levels. Journal of University Medical & Dental College 2024;15:959–61. https://doi.org/10.37723/JUMDC.V15I4.1072.

[14] Mhaskar R, Wao H, Miladinovic B, Kumar A, Djulbegovic B. The role of iron in the management of chemotherapy-induced anemia in cancer patients receiving erythropoiesis-stimulating agents. Cochrane Database of Systematic Reviews 2016;2016. https://doi.org/10.1002/14651858.CD009624.PUB2.

[15] Antonuzzo A, Cuomo O, Sbrana A, Danova M. Clinical Safety And Efficacy of Iron Supplementation in Cancer Patients. J Oncol Res Ther 2022;7:10131. https://doi.org/10.29011/2574-710X.10131.

[16] Saint A, Viotti J, Borchiellini D, Hoch B, Raimondi V, Hebert C, et al. Iron deficiency during first-line chemotherapy in metastatic cancers: a prospective epidemiological study. Supportive Care in Cancer 2020;28:1639–47. https://doi.org/10.1007/S00520-019-04938-3/TABLES/4.

[17] Mudd TW, Guddati AK. Management of hepatotoxicity of chemotherapy and targeted agents. Am J Cancer Res 2021;11:3461–74.

[18] Carlos C, Huo J-G, Yu F. Effectiveness of hepatoprotective medication during cancer chemotherapy. TMR Cancer 2018;1:41–50. https://doi.org/10.12032/TMRC201800028.

[19] Li M, Luo Q, Tao Y, Sun X, Liu C. Pharmacotherapies for Drug-Induced Liver Injury: A Current Literature Review. Front Pharmacol 2022;12:806249. https://doi.org/10.3389/fphar.2021.806249.

[20] Liu Z, Yuan D, Chang J, Shi L, Li J, Zhao M, et al. The Effect of Prophylactic Hepatoprotective Therapy on Drug- Induced Liver Injury in Patients Undergoing Chemotherapy for Cervical Cancer: A Retrospective Analysis Based on Propensity Score Matching. Current Oncology 2025;32:393. https://doi.org/10.3390/CURRONCOL32070393.

[21] Vincenzi B, Armento G, Spalato Ceruso M, Catania G, Leakos M, Santini D, et al. Drug-induced hepatotoxicity in cancer patients – implication for treatment. Expert Opin Drug Saf 2016;15:1219–38. https://doi.org/10.1080/14740338.2016.1194824.




©Авторское право 2025 принадлежит автору(ам). Эта работа лицензирована по международной лицензии Creative Commons Attribution 4.0